Ueber den

Lobus inferior accessorius

der menschlichen Lunge.

Inaugural-Dissertation

zur

Erlangung der Doctorwürde

der

hohen medicinischen Facultät zu Basel

vorgelegt von

Gustav Schaffner,

prakt. Arzt in Basel.

ACAD.
LUGD BAT.
BIBL.

Mit einer Tafel.

Berlin.

1898.

Herrn Prof. Dr. Albert Dubler

in Dankbarkeit und Freundschaft gewidmet.

Digitized by the Internet Archive
in 2026

https://archive.org/details/IA41548622_0174

Angeregt durch zwei, in der Sammlung des pathologisch-anatomischen Instituts in Basel aufgestellte Präparate von subphrenischen, retroperitonalen, abgeschnürten Lungenlappen, von denen der eine von Herrn Prof. Dubler in der Sitzung der medicinischen Gesellschaft in Basel vom 20. December 1888 demonstrirt wurde[1]), während der andere noch nicht beschrieben ist, stellte ich mir die Aufgabe, die Erklärung dieser seltenen Missbildung zu finden.

In der Literatur begegnete ich nur zwei[2]), den oben erwähnten einigermaassen ähnlichen Fällen; nur lag bei diesen das abgeschnürte Lungenstück über dem Zwerchfell in der Brusthöhle.

Der eine stammt von Rokitansky[3]). Er erwähnt in seinem Lehrbuch der pathologischen Anatomie einen zwischen linker

[1]) s. Correspondenzbl. für Schweizerärzte. Jahrg. 1889. No. 8. S. 234.

[2]) siehe Nachtrag am Schlusse der Arbeit.

[3]) Lehrbuch der pathologischen Anatomie von Karl Rokitansky. III. Aufl. Bd. III. 1861. S. 44.

Lunge und Zwerchfell liegenden, 1 Zoll im Durchmesser, 8 Linien in der Höhe messenden, nicht mit der Lunge im Zusammenhang stehenden accessorischen Lungenlappen, ohne sich näher darüber auszusprechen, wie er sich das Zustandekommen der Abschnürung vorstellt, oder ob an der betreffenden Lunge selbst ein Defect vorhanden war.

Der zweite Fall wurde von Rektoržik genauer beschrieben[1]). Er erwähnt ausser dem abgeschnürten, in keiner Verbindung mit der Lunge stehenden Lungenstück einen von ihm ziemlich häufig beobachteten, immer an derselben Stelle der Lungen vorkommenden accessorischen Lungenlappen, von dem er annimmt, dass er sich abschnüren und selbständig werden kann. Er nennt ihn Lobus inferior accessorius. Merkwürdigerweise hat diese sorgfältige Untersuchung keine Beachtung gefunden und wird einzig von Henle in der II. Auflage seines Lehrbuches der Anatomie kurz erwähnt:

„Vom unteren Rande des einen oder anderen Lungenflügels wird durch einen rück- und seitwärts verlaufenden Einschnitt ein zungen- oder papillenförmiger Lappen (Lobus inferior accessorius) abgegrenzt."

Selbst die Originalwerke von Cruveilhier, Hoffmann, Gegenbaur, Hyrtl und Anderen enthalten nichts darüber.

Dieser Lobus inferior accessorius, wie auch ich ihn nenne, bildet den Gegenstand der vorliegenden Untersuchung. Zur Orientirung des Lesers bringe ich zuerst wörtlich die Angaben von Rektoržik:

„Die reichhaltige anatomische Literatur enthält zahlreiche Beobachtungen über das Vorkommen von überzähligen, die Lungensubstanz in mehrere Lappen theilenden Einschnitten, und die tägliche Erfahrung bestätigt zur Genüge, dass solche Befunde keineswegs zu den grossen Seltenheiten gehören, sofern die durch die Incisuren gebildeten accessorischen Lungenlappen noch im Zusammenhang mit dem übrigen Lungenparenchym stehen. Ueberblickt man nun die sämmtlichen hieher gehörigen Fälle, so ergiebt sich wohl, dass, mit einer einzigen Ausnahme, stets ein Zusammenhang der überzähligen Lappen mit der betreffenden Lunge gefunden wurde, und dass ein solches Bildungsübermaass vorwiegend an der rechten Lunge angetroffen wird, — „ein merkwürdiger Umstand", wie sich Meckel ausdrückt, „da

[1]) Wochenblatt der Zeitschr. der k. k. Gesellsch. der Aerzte in Wien. XVII. Jahrg. 1861. Ueber accessorische Lungenlappen von Dr. E. Rektoržik, Prosector der Wiener Universität.

auch im Normalzustande sich hier ein dritter Lappen findet, und bei den Säugethieren immer die Zahl derselben auf dieser Seite vermehrt ist". — Aber man kann aus diesem keineswegs auf eine gewisse Beständigkeit des Vorkommens eines und desselben accessorischen Lappens an einem bestimmten Orte schliessen, was mir um so auffallender ist, als ich auch, wie im Nachfolgeuden gezeigt werden soll, normgemäss einen accessorischen Lobus, sowohl rechter- als linkerseits finde, welcher sich der bisherigen Beobachtung vielleicht durch seine Lage, aber gewiss nicht durch sein minder häufiges Vorkommen entzog."

„Besichtigt man die Basalfläche der Lungen, so findet man in der Nähe des hinteren Begrenzungsrandes eine Incisur, durch welche ein zungen- oder papillenförmiger Lappen erzeugt wird, der, wenn er auch nicht immer in derselben Grösse, dennoch stets soweit angedeutet erscheint, dass er, einmal gesehen, immer wieder erkannt werden kann. Der freie Rand dieses Lappens sieht nach vorn und aussen und lässt sich, wie ich es namentlich an Lungen von Kindern deutlich vorfinde, bis zur Lungenpforte verfolgen. Seine Grösse verhält sich beim Neugebornen in exquisiten Fällen zur Grösse der Basalfläche wie 1 : 6. Beim Erwachsenen erscheint er verhältnissmässig kleiner."

„Ich traf ihn wiederholt unter 5 Leichen viermal vollständig ausgeprägt, und das fünfte Mal war er immer so weit angedeutet, dass er erkannt werden konnte. Um sich von seiner Gegenwart zu überzeugen, empfehle ich zunächst, die Lungen von Kindern zu untersuchen, da man an denselben gemeinhin jene pathologischen Verwachsungen der Pleura vermisst, welche an den Leichen von Erwachsenen einen klaren Einblick verwehren."

„Das constante Vorkommen des eben beschriebenen Lungenlappens, den man Lobus inferior accessorius nennen könnte, bietet insofern ein besonderes Interesse, nicht bloss in descriptiv anatomischer, sondern auch in pathologischer Beziehung dar, als derselbe in höchst seltenen Fällen selbständig werden kann, und dann einen überzähligen, ausser allem Zusammenhang mit der normalen Lunge und deren Bronchus stehenden Lappen darstellt, der meines Wissens bisher nur von Rokitansky beobachtet wurde, und dem ich im Nachfolgenden die Beschreibung eines zweiten, ähnlichen Falles zur Seite stelle."

Diese Beschreibung lasse ich hier, als für uns nicht in Betracht kommend, weg.

Am Ende seiner Arbeit erwähnt Rektoržik dann den Rokitansky'schen Fall und schliesst mit folgenden Worten:

„Es unterliegt wohl keinen Schwierigkeiten, den früher beschriebenen, normal vorkommenden Lobus inferior accessorius in diesen zwei, meines Wissens einzig dastehenden Fällen, in einem Zustande wieder zu erkennen, in welchem, durch Selbständigwerden dieser Lappen, die der Lunge zukommenden Functionen aufgehoben werden."

Wie Rokitansky, so spricht sich auch Rektoržik nicht darüber aus, ob an der betreffenden linken Lunge an der Stelle, wo der Lob. inf. access. vorkommt, ein Defect vorhanden war.

Bevor ich nun zur Beschreibung des Lobus inferior accessorius Rektoržik's übergehe, wie ich denselben bei meinen Untersuchungen gefunden habe, schicke ich einige, die Topographie und Anatomie der Lungen berührende, allgemeine Bemerkungen voraus.

Aehnlich wie der Darm vom Peritonäum überzogen ist und ein aus zwei serösen Blättern gebildetes Mesenterium besitzt, sind die beiden Lungen von der Pleura überzogen und haben ein dem Darmmesenterium ähnliches Bindemittel zwischen sich und dem Körper. Es ist das die sogenannte Lungenwurzel, durch welche die Gefässe, Lymphgefässe, Nerven und der Bronchus ein- und austreten. Nahe am hinteren Rand der inneren Lungenfläche, von der Basis etwas weniger weit entfernt als von der Spitze, stellt die Lungenwurzel beim Menschen einen auf dem Durchschnitt etwa 6 cm hohen, 4—5 cm breiten Stiel dar, durch welchen die oben erwähnten Gebilde in die Lungen gehen oder dieselbe verlassen, und wo sich auch eine grössere Zahl von Lymphdrüsen vorfindet. Vom unteren, etwas zugespitzten Ende der Lungenwurzel geht eine mesenteriumähnliche Pleuraduplicatur (in den Abbildungen L. p.) nach unten bis zum Zwerchfell. Dadurch wird die unter der Lungenwurzel liegende Partie der Lungen an der Wirbelsäule, bezw. am Mittelfell fixirt, während das obere, über derselben gelegene Lungenende frei ist. Diese Pleuraduplicatur, Ligamentum phrenopulmonale genannt, ist constant beim Menschen und allen mir zugänglich gewesenen Thierlungen und liegt rechterseits immer vor der Vena azygos am seitlichen Umfang der Wirbelkörper, links an symmetrisch gelegener Stelle.

Beim Menschen findet man ziemlich häufig, vor dem Ansatz des Lig. pulmonale gelegen, an der Unterfläche des einen oder anderen Unterlappens, seltener beider, einen mehr oder weniger deutlich abgegrenzten Lappen. Es ist das der von Rektoržik beschriebene Lobus inferior accessorius.

Ich habe 105 menschliche Lungen auf das Vorkommen dieses Lappens untersucht, und habe dabei nur solche Lungen

gewählt, welche beiderseitig vollständig frei von Verwachsungen mit der Pleura costalis waren. Im Nachfolgenden bringe ich die Resultate meiner Untersuchungen:

Der Lobus inferior accessorius (L. i. a. an den Abbildungen) kommt sowohl rechts als links vor. Derselbe ist entweder ganz ausgebildet, d. h. er ist durch einen Einschnitt ringsum deutlich von der Basis des Unterlappens abgetrennt, oder er ist bloss angedeutet.

Ist der Lappen vollständig ausgebildet, so findet man, vom Ansatz des Lig. pulmonale ausgehend, einen 0,5 bis 2 cm tiefen Einschnitt an der Unterfläche des Unterlappens, welcher nach vorn und etwas nach aussen, mit einer nach aussen gerichteten convexen Krümmung, ziemlich parallel dem äusseren, scharfen Rand des Unterlappens verläuft und mehr oder weniger weit nach vorn in dem medianen, rechts dem Mittellappen, links dem Zungenlappen anliegenden Rand des Unterlappens endigt. Dieser Einschnitt geht nicht senkrecht zur Lungenoberfläche, also hier zur Unterfläche des Unterlappens, in die Tiefe, sondern unter einem ziemlich spitzen Winkel schief von aussen nach innen und oben, oder besser gesagt, vom freien Rand des Lobus inferior accessorius schief nach innen und etwas nach oben in der Richtung gegen die Lungenwurzel zu, und erzeugt so einen zungenförmigen Lappen mit nach vorn gerichteter Spitze. Diese Spitze unterbricht den medianen Rand des Unterlappens, und ragt, je nach der Tiefe der Incisur 1—4 cm vor.

Der Lob. inf. acc. ist nicht immer gleich gross. Gewöhnlich beträgt seine Unterfläche den dritten bis fünften Theil der Unterfläche des Unterlappens, den Lob. inf. acc. mitgerechnet. In dem in Fig. 1 wiedergegebenen Falle von vollständiger Ausbildung an einer rechten Lunge umfasst er nahezu die Hälfte der Unterfläche des Unterlappens. Die gesammte Basis der aufgeblasenen Lunge misst nehmlich in frontaler Richtung 11 cm, und in sagittaler 15,5 cm, davon kommt auf den accessorischen Lappen in sagittaler Richtung 14 cm, in frontaler 5,5 cm. In diesem Falle geht die zungenförmige Spitze des accessorischen Lappens nach vorn bis zur Umbiegungsstelle des äusseren Randes des Unterlappens in den medianen, welchen er ganz deckt.

Die den accessorischen Lappen abgrenzende Incisur lässt

sich nach Durchschneiden der Pleura, besonders an fötalen Lungen, nicht selten bis zum Hilus verfolgen.

Ist der Lobus inferior accessorius nicht vollständig durch eine Incisur von der Unterfläche des Unterlappens abgetrennt, so findet man alle möglichen Abstufungen zwischen kaum bemerkbarer Andeutung bis zur fast vollständigen Abtrennung. In der grössten Zahl der Fälle finden wir dann die zungenförmige Spitze des Lappens vom medianen Rand des Unterlappens durch einen mehr oder weniger tiefen Einschnitt deutlich abgehoben. Dieser Einschnitt, welcher an der Unterfläche des Unterlappens nach hinten, oft etwas bogenförmig nach aussen gekrümmt verläuft, wird immer seichter und hört schliesslich etwa in der Mitte der Unterfläche des Unterlappens ganz auf. Diese, dem Zwerchfell aufliegende Unterfläche ist dann vom Ende der Incisur bis zum Lig. pulm. ohne Unterbrechung glatt und gleichmässig gewölbt. Sieht man aber genauer zu, so kann man in vielen Fällen die Grenze des Lob. inf. acc. bis zu ihrem hinteren Ende, vor dem Ansatz des Lig. pulm. leicht verfolgen. Man bemerkt dann als Fortsetzung der Incisur einen weisslichen Streifen, der in der gleichen Flucht weiter verläuft. Dieser Streifen sieht nicht anders aus, als die Streifchen, welche die Zeichnung der Lobuli andeuten, nur ist er breiter als diese. Meist findet man dann am hinteren Ende des Streifens, vor dem Ansatz des Lig. pulm. eine 0,5—1 cm tiefe Einkerbung am hinteren Rand des Unterlappens. Den eben beschriebenen Typus der theilweisen Ausbildung des Lob. inf. access. rechterseits habe ich in Fig. 2 abbilden lassen. Der frontale Durchmesser des ganzen Unterlappens beträgt in diesem Falle 11 cm, der sagittale 13 cm, der frontale des Lob. inf. access. 5 cm, der sagittale 8 cm. Der Lob. inf. access. nimmt in diesem Falle, wie aus der Abbildung ersichtlich ist, nicht ganz den dritten Theil der Unterfläche des Unterlappens ein.

In anderen Fällen fehlt die zungenförmige Spitze des Lappens am medianen Unterlappenrand. Es ist dann eine kaum merkliche Einkerbung an dieser Stelle, wie auch vor dem Ansatz des Lig. pulm. Diese Einkerbungen sind durch eine seichte Incisur verbunden, die bogenförmig convex nach aussen verlaufend den Contour des Lappens bildet. Dieser Typus findet

sich in Fig. 3 an einer linken Lunge dargestellt. Hier beträgt der Lob. inf. access. ungefähr den vierten Theil der Basis des Unterlappens. Sein frontaler und sein sagittaler Durchmesser sind je 2 cm, während die entsprechenden Durchmesser des Unterlappens 3,5 cm und 5 cm messen.

Zwischen diesen 3 Typen giebt es, wie schon gesagt, alle möglichen Uebergänge. Zuweilen ist nur eine Einkerbung vor dem Ansatz des Lig. pulm. und eine zweite am medianen Rande des Unterlappens vorhanden. Beide können dann durch einen bogenförmig, convex nach aussen verlaufenden weisslichen Streifen, ohne Unterbrechung der Zwerchfell-Concavität des Unterlappens mit einander verbunden sein. Dieser Streifen giebt genau die Grenze des Lob. inf. access. an. Wenn dieser Streifen fehlt, so bleiben nur die zwei obgenannten Einkerbungen, oder es bleibt gar nur eine derselben übrig. Diese letzten Fälle habe ich in der am Schlusse gegebenen tabellarischen Uebersicht in der III. Kategorie untergebracht, in welcher der Lappen als gar nicht vorhanden angesehen wird. Wahrscheinlich hat Rektoržik diese, nur mit einer oder zwei flachen Einkerbungen versehenen Lungen, ebenfalls unter die angedeuteten Fälle gerechnet, sonst könnte er nicht sagen, er habe oft unter fünf Leichen bei vieren den Lappen deutlich ausgesprochen gesehen, bei der fünften wenigstens angedeutet. Man trifft nehmlich selten eine Lunge, an welcher jede Andeutung des Lob. inf. access. fehlt, wo nicht wenigstens am Ansatz des Lig. pulm. eine seichte Einkerbung vorhanden ist.

In der Grösse des Lob. inf. access. findet sich, wo er doppelseitig vorkommt, immer ein kleiner Unterschied. Er erreicht links nie solche Dimensionen, wie rechts. Am deutlichsten sieht man das, wenn der Lappen doppelseitig vorkommt. In diesen Fällen ist er links ohne Ausnahme kleiner als rechts. Ich habe auch an den, die Lobi inf. access. versorgenden Bronchialästen durch Messungen an den untersuchten Lungen gefunden, dass der, den linken Lob. inf. access. versorgende Bronchus meistens ein geringeres Lumen hat, als der, welcher sich im rechtsseitigen verästelt. Seltener sind die Lumina gleich, nie links weiter als rechts. Ich werde am Schlusse bei der statistischen Uebersicht der untersuchten Lungen das Ergebniss dieser Messungen bekannt geben.

So viel über die äussere Form und die Topographie des Lobus inferior accessorius. Die Deutung desselben kann nur aus der Kenntniss der Bronchialverzweigungen geschöpft werden. Dazu ist es vor Allem nöthig, ganz vertraut zu sein mit den Untersuchungen von Aeby über den Bronchialbaum[1]).

Da dieses wichtige Werk sehr wenig bekannt ist, und in der pathologischen Anatomie fast gar keine Berücksichtigung erfahren hat; da es ferner die eigentliche Grundlage für meine Arbeit bildet, halte ich es für nöthig in den folgenden Seiten etwas ausführlicher über das genannte Werk zu referiren.

Aeby hat die Lungen aller ihm zur Verfügung stehenden Thierspecies genau untersucht und zum Theil, wo die Lungen ganz zu seiner Verfügung standen, Metallausgüsse des Bronchialbaumes gemacht mit dem leicht schmelzbaren Rose'schen Metallgemisch und dann die Weichtheile durch Maceration entfernt. Durch diese Untersuchungen ist er zu ganz neuen Resultaten gekommen. Er hat die bis dahin gültige und von einem Lehrbuch der Anatomie in's andere übergegangene Theorie, dass der Bronchialbaum sich streng dichotomisch verzweige, ganz umgestossen.

Nach Aeby ist der Grundplan des Bronchialbaums für alle Säugethiere überall derselbe und ungeachtet mannichfacher Abänderungen überall ohne Schwierigkeiten nachzuweisen.

Die beiden Luftröhrenäste lösen sich nach ihrem Eintritt in die Lunge nicht einfach dichotomisch in eine Masse von Verzweigungen auf, sondern beide durchsetzen, ohne die Richtung wesentlich zu ändern, den betreffenden Lungenflügel unter allmählicher Verjüngung bis in den Winkel zwischen Zwerchfell und Wirbelsäule. Diesen, von der Bifurcation bis in den hinteren Lungenrand verlaufenden Bronchus, nennt er den Stammbronchus.

Während seines Verlaufs giebt derselbe nach dem Modus der streng monopodischen Verzweigung Aeste an die Lungensubstanz ab. Das gleiche Princip der Verzweigung behalten die vom Stammbronchus abgehenden Seitenbronchen bei. Erst in weiter vorgeschobenen Bezirken wird der Gegensatz zwischen Stamm und Zweig verwischt, indem beide einander an Stärke gleich werden und so eine dichotomische Verzweigung vortäuschen können. In diesem Bezirk sind die Nebenbronchen kaum mehr von den Seitenbronchen zu unterscheiden.

[1]) Der Bronchialbaum der Säugethiere und des Menschen, nebst Bemerkungen über den Bronchialbaum der Vögel und Reptilien von Prof. Dr. Chr. Aeby in Bern. Leipzig, Verlag von Engelmann, 1880.

Von Wichtigkeit ist das Verhalten der Blutgefässe, namentlich der Lungenarterie, während die Venen eine weniger strenge Ordnung in ihrer Verzweigung einhalten. Der Arterienverzweigungsbaum ist eine einfache Wiederholung des Bronchialbaums. Die Arterien verlaufen hinter dem Stammbronchus und dessen Verzweigungen, die Venen vor demselben. Die Arterie muss den Bronchus, um vom Herzen an ihre Stelle zu gelangen, kreuzen. Der Verlauf der Arterie ist so, dass dieselbe nach ihrem Austritt aus dem Herzen und ihrer Theilung, rechts wie links über den Stammbronchus quer nach aussen verläuft, nach der Kreuzung mit demselben sich in einem kurzen Bogen um seinen lateralen Umfang an dessen hintere Seite wendet. Diese Kreuzung der Lungenarterie mit dem Stammbronchus geschieht bei allen Thierspecies im Verhältniss zu der Bifurcation und zu dem Stammbronchus meistens in der gleichen Höhe, gewinnt aber dadurch grosse Bedeutung, dass bei einzelnen Thierspecies über der Kreuzung der Arterie mit dem Stammbronchus vom letzteren ein Bronchialast abzweigt. Es geschieht dies meistens nur rechterseits, selten doppelseitig; noch seltener geht keine Verzweigung vom Bronchus über der Arterienkreuzung ab. So viel bis jetzt beobachtet ist, kommt eine Abzweigung des Bronchus über der Arterienkreuzungsstelle linkerseits allein gar nicht vor.

Die Anordnung der Seitenbronchen, wie sie monopodisch vom Stammbronchus abgehen, erfolgt mit grosser Regelmässigkeit. Durch die Kreuzung der Lungenarterie mit dem Stammbronchus zerfällt der Bronchialbaum in einen hyparteriellen und einen eparteriellen Theil. Der eparterielle Theil kann, wie oben erwähnt, halbseitig oder ganz fehlen. Der hyparterielle Theil des Bronchialbaums ist mit geringen Unterschieden symmetrisch im Gegensatz zu dem meist asymmetrischen eparteriellen Theil.

Die hyparteriellen Bronchen treten in zwei Reihen aus dem Stammbronchus aus; dadurch wird das Astwerk des Bronchialbaums ein doppeltgefiedertes. Durch diese Anordnung wird die mehr oder weniger ausgesprochene Abplattung der Lunge bewirkt.

Statt einer inneren, unteren und äusseren Fläche nimmt Aeby mit Recht nur eine innere und eine äussere Fläche der Lungen an: die äussere, welche den Rippen anliegt und die innere, winklig geknickte, deren oberer Theil dem Mediastinum, deren unterer Theil dem Zwerchfell anliegt. Ebenso nimmt er auch nur einen hinteren, stumpfen oder leicht abgerundeten und einen vorderen scharfkantigen, durch die Kante der Innenfläche winklig geknickten Lungenrand an.

Was früher innere und untere Lungenfläche genannt wurde, die zusammen Aeby's innere Fläche ausmachen, entsteht durch die Anpassung der Lunge an ihre Umgebung: das Mediastinum und das Zwerchfell.

Die dorsalen und ventralen Abzweigungen des Bronchialbaums stehen alternirend, die ventralen gewöhnlich höher als die dorsalen. Die Zahl der Seitenbronchen in der gleichen Art ist sehr beständig.

Die beiden Reihen der Seitenbronchen liegen sich nicht gegenüber, sondern sie sind so angeordnet, dass zwischen ihnen, an der hinteren

Fläche des Stammbronchus nur ein schmaler Streifen desselben frei bleibt zur Aufnahme der an die hintere Fläche desselben tretenden Lungenarterien.

Die dorsalen Seitenbronchen sind kürzer und gedrungener als die ventralen. Nach unten zu nehmen die Glieder beider Reihen an Umfang ab, daher auch die Mannichfaltigkeit der secundären Verzweigungen. Nach Aeby treten diese Seitenbronchen einzelne Verzweigungen als sogenannte Nebenbronchen an den Stammbronchus ab; dadurch wird, je weiter nach unten um so mehr der strenge Typus des Bronchialbaums verwischt. Für den untergeordneten Rang der Nebenbronchen spricht auch die Unbeständigkeit ihres Auftretens.

Die Entwickelung dieser Nebenbronchen beginnt links immer viel tiefer als rechts. Sie können so stark werden, dass sie ihren Urhebern ebenbürtig erscheinen. Es gilt dies namentlich für den ersten ventralen Nebenbronchus rechts, dem bei vielen Thieren die Bildung eines besonderen Lappens, des Herzlappens (Lobus cardiacus) übertragen wird. Aeby nennt diesen Bronchialast Bronchus cardiacus. Zuweilen hält er seine verwandtschaftlichen Beziehungen zu dem zugehörigen Seitenbronchus aufrecht, indem er von der Wurzel desselben entspringt, so bei Phaseolomys Wombat und Antilope gutturosa. Ein ähnlicher Entwickelungsgang findet sich bei Coelagenys Paca, einem Nager, auch auf der linken Seite.

Die eparteriellen Bronchen kommen nur in der Einzahl vor. Sie entspringen ungefähr in der Mitte zwischen den dorsalen und ventralen hyparteriellen Seitenbronchen aus dem Stammbronchus. Man könnte deshalb, auch wegen seiner Verzweigung, den Bronchus einen dorso-ventralen nennen.

Es giebt Thiere mit doppelseitigem, Thiere mit einseitigem (immer rechtsseitig) eparteriellem Bronchialsystem, Thiere endlich ganz ohne eparterielles System. Bei einzelnen Thieren entspringt der eparterielle Bronchus aus der Trachea (z. B. Delphin).

Die primäre Form des Bronchialbaums ist sicher eine symmetrische und zwar die, bei welcher beiderseits ein eparterieller Bronchus vorhanden ist; alle anderen sind verkümmerte Formen. Bei dem einzigen Thiere (Hystrix), das beiderseits keinen eparteriellen Bronchus besitzt, ist auch der Bronchialbaum des hyparteriellen Gebietes verkümmert.

Aeby fasst hier die hauptsächlichsten Merkmale des Bronchialbaums der Säugethiere folgendermaassen zusammen:

Paarige Anlage. Monopodischer Hauptbronchus, doppelt gefiederte Krone mit ventralem und dorsalem Astwerk. Gemeinsamer Ursprung beider Astreihen im eparteriellen, getrennter Ursprung im hyparteriellen Gebiet. Typische Differenzirung erfolgt durch ein- oder beiderseitiges Ausfallen der obersten (eparteriellen) und untersten (hyparteriellen) Seitenbronchen.

Aeby hat weiter die Neigungswinkel der Stammbronchen zur Längsaxe der Trachea, deren Summe den Divergenzwinkel der Stammbronchen ausmacht, an den Ausgüssen der Bronchialbäume gemessen und findet bei den

meisten eine Asymmetrie. Gewöhnlich ist der rechte der steilere. Der Divergenzwinkel der Stammbronchen ist immer ein spitzer und variirt zwischen 30° und 70°. Die Stammbronchen beschreiben meist flache, medianwärts concave Bogen und weichen von der Frontalebene der Luftröhre dorsalwärts ab.

Von der Verzweigung des Bronchialbaums kann man sich nur an Abgüssen eine richtige Vorstellung erwerben. Die Seiten- und Nebenbronchen haben grösstentheils eine absteigende Richtung. Die Steilheit nimmt nach unten hin unter entsprechender Verkleinerung des Abgangswinkels zu. Eine Ausnahme macht nur der erste Seitenbronchus (eparteriell und hyparteriell), der an seiner Abgangsstelle zwar eine kurze Strecke nach abwärts geht, dann aber sich nach oben biegt, um das obere Lungenende zu versorgen.

Dorsale und ventrale Bronchen liegen nicht in der gleichen Ebene. Erstere gehen gewöhnlich ziemliche gerade nach hinten, während die letzteren einen weniger constanten Verlauf haben. Sie streben zuerst alle von der Wurzel weg nach aussen, dann umgreifen die obersten in median concavem Bogen das Mediastinum steil nach vorn, während die folgenden flacher nach aussen über die Wölbung des Zwerchfells hinweggehen. Beide Bronchialbäume ergänzen sich zu einem schräg nach vorn aufsteigenden, im unteren Theile flacheren, im oberen von der Seite her stärker eingerollten Gewölbe von gewöhnlich ziemlich symmetrischer Gestalt. Die mittleren Partien des Gewölbes fallen den Nebenbronchen anheim und namentlich der Herzbronchus spielt bei der Schliessung desselben eine hervorragende Rolle.

An Länge sind immer die Ventralbronchen den dorsalen überlegen. Aeby hat auch Messungen gemacht über die Abstände der Ursprungsstellen der Seitenbronchen aus dem Stammbronchus von einander. Er kommt zu dem Resultat, dass in den meisten Fällen der Abstand der Bronchialäste nach unten abnimmt. Meist liegen die II. und III. Ventralbronchen auffallend nahe bei einander. Sehr verschieden ist die Ursprungsstelle des eparteriellen Bronchus rechterseits. Sie wandert bei den verschiedenen Thierspecies vom Stammbronchus (nur wenig über dem I. hyparteriellen Bronchus) bis ziemlich hoch oben an der Trachea. Beim Delphin z. B. verläuft er, von der Mitte der Trachea entspringend, steil nach abwärts zur Lungenspitze, während bei den Monotremen z. B. zwischen ihm und dem I. hyparteriellen Seitenbronchus kaum Platz ist für die Lungenarterie.

Die Kenntniss des Bronchialbaums verschafft die Möglichkeit, die Lappenbildung der Lunge auf ein allgemeines architektonisches Grundgesetz zurückzuführen. Aeby spricht sich darüber folgendermaassen aus:

„Es ist seit langem nachgewiesen, dass bei Säugethieren die verschiedenen Astbezirke des Bronchialbaums unter einander nicht anastomosiren, sondern völlig unabhängig neben einander bestehen. Dadurch verliert die Lappenbildung überhaupt jede principielle Bedeutung. Sie tritt in dem morphologischen Aufbau des Organs gegenüber der Bronchialverzweigung gänzlich in den Hintergrund. Ist es doch schliesslich von untergeordnetem

Belang, ob zwei in sich gänzlich abgeschlossene Gewebsmassen äusserlich durch einen neutralen Kitt zusammengehalten werden oder nicht. Dafür sprechen nicht bloss theoretische, sondern auch thatsächliche Gründe. Bei verschiedenen Individuen stehen benachbarte Lungenbezirke auf den allmählichsten Uebergangsstufen von völliger Freiheit bis zu vollständigstem Verschmolzensein, und es ist daher nicht selten fraglich, ob und von welchem Punkte an eine Lappenbildung soll angenommen werden. Dann ändern sich diese Zustände auch häufig unter dem Einfluss des Alters. Die Wiederkäuer zeigen uns, wie in der Jugend nur lose verbundene Abschnitte später zu äusserlich durchaus einheitlichen, schwer trennbaren Massen zusammensintern."

Der Typus des Bronchialbaums wird durch die Lappenbildung in keiner Weise berührt. Wo eine Lappenbildung stattfindet, handelt es sich nur um eine durchgreifende Sonderung der, einzelnen Seitenbronchen zugetheilten Gebiete.

Der Zerstückelungsprozess beginnt ausnahmslos am oberen Lungenrande und bleibt hyparteriell stets auf die von ventralen Bronchen versorgten Partien beschränkt. Meist wird nur der erste Ventralbronchus in Mitleidenschaft gezogen. Ein dorsaler Zweig bildet nie einen Lappen. Was man bisher Unterlappen genannt hat, bezeichnet Aeby als Lungenstamm. Er verdient die Benennung Lappen nicht, da ein Lappen nie mehr als einen einzigen Seitenbronchus einschliesst, und das trifft beim Lungenstamm nicht zu. Er umspannt ausser dem Endstück des Stammbronchus immer noch eine Mehrzahl von Seitenbronchen.

Von den Nebenbronchen erscheint nur der erste der ventralen Seite und auch dieser fast ausschliesslich in der rechten Lunge zu selbständiger Lappenbildung befähigt. Dafür macht er von dieser Eigenschaft einen auffälligen Gebrauch. Selbst bei sonst geringer Neigung zu Zerfall hat die rechte Lunge viel häufiger die Anwesenheit, als die Abwesenheit eines derartigen Lappens zu verzeichnen (Herzlappen). Doppelseitig wurde er nur bei Coelogenys Paca beobachtet.

Es hat bei der Abspaltung von Lungensubstanz auf Grundlage von Seitenbronchen nicht immer sein Bewenden. Der Bezirk des einzelnen Bronchus kann dasselbe Princip wiederholen und den primären Lappen in secundäre, ja tertiäre Abschnitte mehr oder weniger auflösen. Neben einander bestehende Lappen sind daher nicht nothwendigerweise gleichwerthig, und die einfache Zahlenangabe der Lappen ist morphologisch werthlos. Die Natur des zu jedem Lappen zugehörigen Bronchus ist allein maassgebend.

Den Herzlappen fasst Aeby als morphologisch zum ersten hyparteriellen Ventralbronchus gehörend auf, da er annimmt, dass der Herzbronchus ein vom I. hyparteriellen Ventralbronchus an den Stammbronchus abgegebener Nebenbronchus sei.

Das eigentliche Lappengebiet reicht rechts wie links in der Regel nur bis zum I. hyparteriellen ventralen Seitenbronchus. Hystrix allein dehnt

es weiter aus, rechts bis zum zweiten, links bis zum vierten Ventralbronchus.

Der hyparterielle Lappen rechts (Mittellappen) liegt immer weit nach vorn geschoben. Nie reicht er bis zum Dorsalrande des ganzen Organs. Dieser gehört ausschliesslich dem eparteriellen Lappen und dem Lungenstamm an.

Im folgenden Abschnitt behandelt Aeby den Bronchialbaum des Menschen. Die menschliche Lunge und ihr Bronchialbaum besitzen keinen eigenen Typus, der gleiche Typus ist bei den Säugethieren sehr verbreitet. Zum besseren Verständniss habe ich die schematische Figur des menschlichen Bronchialbaums aus Aeby's Werk (S. 53 Fig. 7) abzeichnen lassen (Fig. 4 der Tafel).

Fig. 4, halbchematisch nach einem Metallausguss. Trachea und Stammbronchen leicht schattirt, Seitenbronchen hell. B = rechter, B^1 = linker Stammbronchus. ep = eparterieller Seitenbronchus. v^1, v^2, v^3, v^4 = erster bis vierter hyparterieller Ventralbronchus. d^1, d^2, d^3, d^4 = erster bis vierter hyparterieller Dorsalbronchus. c = Herzbronchus. P = A. pulm.

Der Stammbronchus (B, B^1) tritt weniger deutlich hervor als bei den meisten Thieren und hat dadurch die völlig unrichtige Lehre von der dichotomischen Verzweigung verschuldet. Der eparterielle Bronchus kommt nur der rechten Seite zu. Das hyparterielle System ist immer symmetrisch, rechts wie links 4 grössere Ventralbronchen, über deren untersten die Spitze des Stammbronchus mit kleinen unregelmässigen Seitenästen hervortritt.

Die dorsalen Bronchen bieten nichts Besonderes, sie sind verhältnissmässig schwach und stehen in der Regel tiefer als die ventralen. Nebenbronchen spielen an Zahl und Umfang eine bescheidene Rolle. Ein einziger wird durch Beständigkeit des Vorkommens und sein Caliber bemerkenswerth. Er gehört der rechten Seite an und entspricht in jeder Beziehung genau dem Bronchus, der bei vielen Thieren den Herzlappen entwickelt.

In der Anatomie wurden die Lappen bisher als gleichwerthig angesehen, links zwei, rechts drei. Die Dreitheilung rechts wird darauf zurückgeführt, dass, nach der einen Ansicht der obere, nach der anderen der untere Lappen ein Stück seiner Masse zum Mittellappen abspaltet. Die oberen und unteren Lappen gelten nach beiden Ansichten als parallele Gebilde. Durch die Kenntniss des Bronchialbaums wird diese Ansicht umgestossen.

Aus dem Bronchialbaum ist ersichtlich, dass der Mittellappen rechts dem linken Oberlappen entspricht, indem beide vom ersten hyparteriellen Ventralbronchus gebildet werden. Der rechte Mittellappen ist natürlicherweise kleiner als der linke Oberlappen, da er mit dem Raume, den ihm der rechte Oberlappen und der Lungenstamm lassen, vorlieb nehmen muss.

Im Unterlappen sind ausser dem ersten Ventralbronchus alle hyparteriellen Bestandtheile des Bronchialbaums eingeschlossen; auch der Herzbronchus gehört in seinen Bereich. Eine nähere Beschreibung des Herzbronchus beim Menschen giebt Aeby nicht. Eine richtige Auffassung und ein wirkliches Verständniss der Lappen ohne die Kenntniss ihrer Beziehun-

gen zum Bronchialbaum ist völlig undenkbar. Die Aehnlichkeit einer rechten, bloss zweilappigen Lunge mit der linken ist eine durchaus äusserliche. Ganz dasselbe gilt für eine dreilappige linke Lunge. Die rechte Lunge enthält ein Element mehr, als die linke und dieses entfaltet sich auf Kosten derjenigen Bestandtheile, die auch links verhanden sind, und da es höher oben, als diese, am Stammbronchus aufsitzt, so wird daraus ohne Weiteres klar, weshalb der astlose Anfangstheil des Stammbronchus auf der rechten Seite kürzer ist, als links.

Was Aeby weiter über Metallausgüsse von 12 Lungen von Erwachsenen und 2 Neugebornen schreibt, die Messung der Abstände der Bronchialursprünge von einander, die Caliberverhältnisse u. s. w., brauche ich hier nicht zu erwähnen, da es für vorliegende Arbeit nicht in Betracht kommt.

Ausser der Arbeit Aeby's, welcher nur das grob anatomische bespricht, ist es für das Verständniss der Bronchialverzweigung nothwendig, auch die Entwickelungsgeschichte reden zu lassen. Das Neueste, was ich über Entwickelungsgeschichte des Bronchialbaums, speciell beim Menschen, in der Literatur gefunden habe, stammt von His [1]), über dessen Arbeit ich hier kurz berichte.

Nach His ist die Lungenanlage des menschlichen Embryo schon vor Eintritt der Körperkrümmung, also vor Ablauf der dritten Woche, erkennbar als eine hinter dem Herzvorhof liegende Ausbuchtung des Vorderdarms. Der Vorderdarm erscheint hier durch zwei in's Lumen vorspringende Längsleisten in eine vordere und hintere Abtheilung (Respirations- und Speiserohranlage) getrennt. Die Trennung der beiden Rinnen beginnt schon früh am unteren Ende der vorderen Rinne, welche hier Anfangs einen blinden einfachen Sack, ohne Zeichen von Zweitheilung bildet. Dieser Blindsack ist nach His und Kölliker die unpaare Anlage der paarigen Lunge, im Gegensatz zu Aeby, welcher umgekehrt eher eine paarige Anlage annimmt, bei welcher durch Verschmelzung die unpaarige Trachea entsteht.

Die sich abschnürende Lungenanlage ragt in das hinter dem Vorhof gelegene Herzgekröse hinein, und zugleich mit der Trennung vom Speiserohr, welche am Ende des ersten Monats vollendet ist, theilt sich das untere blinde Ende durch eine mediane, sagittal verlaufende Einkerbung in zwei Blindsäcke, die sich allmählich nach hinten umbiegen und das Speiserohr hufeisenförmig umfassen, und zwar steht die rechte blinde Ausbuchtung etwas weiter nach hinten, als die linke und ist auch etwas weiter.

[1]) „Zur Bildungsgeschichte der Lungen beim menschlichen Embryo" von W. His. Archiv für Anatomie und Physiologie, anat. Abtheilung. 1887.

Die auch in der erwachsenen Lunge, nur nicht so deutlich vorhandene Asymmetrie zwischen links und rechts beginnt sich schon sehr früh, vor der Trennung des Respirationsrohres vom Speiserohr, zu zeigen, indem der vordere Umfang der Respirationsrinne etwas nach rechts umgebogen ist.

Beim Weiterwachsen der paarigen Lungenanlage drängen die Epithelröhren ihre aus Muskelzellen und weichem Bindegewebe bestehenden Umhüllungen vor sich her und werden bald selbständige Gebilde, welche nur noch mit ihrer Wurzel vor dem Oesophagus befestigt sind, und am Schlusse des ersten Monats beginnt schon die Sprossbildung, welche rasch vorwärts schreitet und schon in der Mitte des zweiten Monats ein reich verzweigtes Astwerk bildet.

Von dem Zeitpunkt ab, wo die beiden Epithelschläuche divergirend auseinander treten, besteht jeder von ihnen aus einem engeren Wurzelrohr (Anfangstheil des Bronchus) und einem aufgetriebenen Ende (primärer Lungensack).

An constructiv zusammengestellten Lungenanlagen demonstrirt His bei verschieden alten Embryonen das Wachsthum des Bronchialbaums.

In der vierten Woche sieht man als erste Spuren einer Gliederung am rechten Lungensack drei, am linken zwei knospenartige Auftreibungen, welche unzweifelhaft die Anlagen der späteren Lungenlappen sind. Jede solche Knospe wächst dann zu einer Röhre aus, die am Ende eine Auftreibung zeigt, die sich nach His dichotomisch theilen sollen, während die einmal gebildeten Röhren keine weiteren Aeste abgeben.

Im Gegensatz zu Aeby, welcher, wie schon öfter erwähnt, einen streng monopodischen Verzweigungstypus annimmt, glaubt His beweisen zu können, dass bei der Verästelung der 5 Seitenbronchen und ihrer Abkömmlinge die Verzweigung eine streng dichotomische sei und erst in den äussersten Gebieten monopodisch werde, wenn sich an den Endverästelungen die Lungenbläschen seitlich ausbuchten. Einzig für den Stammbronchus lässt er ohne Einwand den Typus der monopodischen Verzweigung gelten.

Schon Küttner hat in seinen Studien über das Lungenepithel (Dieses Archiv. Bd. 66. 1876) wie auch His in seiner Arbeit es anführt, sich für die monopodische Verzweigung ausgesprochen. Er drückt sich so aus, dass, trotzdem in der ausgewachsenen Lunge die dichotomische Verzweigung ausgesprochen sei, dennoch das embryologische Epithelrohr an seinem Scheitel ungetheilt fortwachse und monopodisch seitliche Aeste abgebe.

Auch betreffend Herzbronchus ist His anderer Ansicht als Aeby. Während Aeby denselben als einen constant vorkommenden, von einem Seitenbronchus (I. Ventralbronchus) an den Stammbronchus abgegebenen Nebenbronchus auffasst, glaubt His denselben als selbständigen, asymmetrischen Seitenbronchus ansehen zu müssen, einmal wegen seiner weiten Entfernung von den normalen Seitenbronchen, wegen seines constanten Vorkommens und besonders wegen der sehr frühen Anlage als selbständiger Zweig des Stammbronchus. His fand die Anlage des Herzbronchus schon

bei einem 8,5 mm langen Embryo als Ausstülpung an der gewöhnlichen Stelle am Stammbronchus. Er beschreibt ferner an jungen, bis zu 2 Monate alten Embryonen die weiteren Verzweigungen des Bronchialbaums, sowie der Lungengefässe, ohne jedoch sich eingehender mit dem Herzbronchus und mit der Lappenbildung der Lungen zu befassen.

Viel wichtiger als die äussere Form des Lobus inf. acc. ist die Versorgung desselben mit Bronchien. Hier tritt ein deutlicher Unterschied zwischen rechts und links zu Tage und dieser Unterschied ist in allen von mir untersuchten Fällen constant. Es wird nehmlich rechterseits der Lobus inf. acc. immer vom Herzbronchus versorgt, während links immer ein Ast des II. Ventralbronchus in den Lappen verläuft.

Auf die Verzweigung des Bronchialbaums im Allgemeinen will ich hier nicht mehr weiter eintreten, weil in den Referaten über die Aeby'sche und His'sche Arbeit das Allgemeine schon genügend betont wurde. Ich befasse mich jetzt nur noch mit dem Herzbronchus und mit dem II. linken Ventralbronchus, und führe nur noch an, dass ich in Bezug auf den Verzweigungsmodus der Luftröhre, im Gegensatz zu His, die Aeby'sche Theorie der streng monopodischen Verzweigung des Bronchialbaums für richtig halte und mich bestreben werde hiefür weiterhin Beweise zu bringen. Dagegen stelle ich mich gegenüber der Aeby'schen, den Herzbronchus betreffenden Theorie auf die Seite von His. Dieser fasst, wie schon früher erwähnt wurde, den Herzbronchus als einen selbständigen Seitenbronchus auf, während ihn Aeby als einen Nebenbronchus, also als eine Verzweigung zweiten Grades ansieht, der vom I. rechten Ventralbronchus an den Stammbronchus abgetreten ist. Da nun aber in den Lungen fast nichts symmetrisch ist, warum sollte ein so constanter Bronchus, wie der Herzbronchus, nicht viel eher ein einseitig vorkommender Seitenbronchus sein? Ist ja doch auch der eparterielle Bronchus meist nur einseitig vorhanden und ist sicher ein Seitenbronchus, da er sogar durch Verschmelzung aus zwei Seitenbronchen besteht, beziehungsweise den gemeinsamen Ursprung des ventralen mit dem dorsalen eparteriellen Bronchus zur Anschauung bringt.

Beim Menschen entspringt der constant vorkommende Herzbronchus (Bronchus cardiacus) 0,5 bis 1 cm unterhalb des ersten, rechtsseitigen hyparteriellen Ventralbronchus, und etwas

unterhalb vom Ursprung des I. ventralen hyparteriellen Bronchus aus dem Stammbronchus, und zwar in einer Linie, welche (parallel der Längsaxe des Stammbronchus) in der Mitte zwischen den ventralen und dorsalen Bronchialursprüngen an der medianen Seite des Stammbronchus liegt.

Der Herzbronchus verläuft in einem zum Stammbronchus ziemlich spitzen Winkel medianwärts und etwas nach hinten. Nachdem er etwa 1 bis 1,5 cm diese Richtung verfolgt hat, theilt er sich in zwei Aeste, einen vorderen, schwächeren und einen hinteren, stärkeren. Der hintere verläuft unter sehr spitzem Winkel zur Axe des Anfangstheiles des Herzbronchus etwas nach hinten und medianwärts, und theilt sich nach 1 cm langem Verlauf wieder in zwei Aeste, einen inneren und einen äusseren, von denen der innere etwas stärker ist, als der äussere. Der innere Ast nimmt seine Richtung gegen das hintere, dem Lig. pulmon. anliegende Ende des Lob. inf. acc., während der äussere die mittleren Partien dieses Lappens versorgt. Diese beiden Aeste theilen sich dann wieder in je zwei Aeste, von denen der eine ein etwas grösseres Caliber aufweist als der andere. Von da an wird die Verzweigung unregelmässig, und der monopodische Verzweigungstypus wird verwischt.

Durch diese streng monopodische Verzweigungsart eines Bronchus, den Aeby sogar als Nebenbronchus ansieht, scheint mir die Aeby'sche Theorie so viel als bewiesen. Zudem ist auch an den meisten anderen Bronchen der monopodische Typus bis zu den Nebenbronchen II. und III. Grades deutlich sichtbar.

Der vordere, schwächere Ast des Herzbronchus, der unter einem etwas grösseren spitzen Winkel als der hintere Ast schief nach vorn und etwas nach aussen verläuft, theilt sich erst nach Verlauf von 2 bis 2,5 cm in zwei Aeste, von denen der hintere etwas mehr Caliber hat, als der vordere. Der hintere versorgt die mittleren Partien, der vordere die zungenförmige Spitze des Lob. inf. acc. Bei der weiteren Theilung dieser beiden Aeste verschwindet der monopodische Typus, die Verzweigung wird unregelmässig und die Aeste gleichwerthig. Hier ist also der monopodische Typus nur bis zu den Nebenbronchen III. Grades deutlich.

Der II. Ventralbronchus linkerseits, der constant den Lob. inf. acc. (wenn er vorhanden ist) versorgt, theilt sich etwa

1,5 cm von seinem Ursprung entfernt in zwei Aeste, einen inneren und einen äusseren. Der innere, immer etwas stärkere, verläuft unter spitzem Winkel von der Axe des Anfangsstückes des II. Ventralbronchus schief nach innen und etwas nach hinten und versorgt, wenn der Lob. inf. acc. vorhanden oder bloss angedeutet ist, ganz allein denselben, indem er sich in zwei Aeste theilt, von denen der hintere zum hinteren Umfang, der vordere dagegen zum vorderen Umfang und zur zungenförmigen Spitze des Lob. inf. acc. seinen Verlauf nimmt. Gewöhnlich sind diese beiden Aeste von gleichem Caliber und ihre weiteren Verzweigungen unregelmässig; aber wenn im Caliber ein Unterschied bemerkbar ist, so ist immer der hintere Ast der stärkere. Hier hört also meist schon an den Nebenbronchen I. Grades der monopodische Typus auf.

Um die Verhältnisse der vor dem Lig. pulmon. liegenden Partien des unteren Lungenlappens, besonders auch des Herzbronchus beim menschlichen Embryo studiren zu können, verfertigte ich von einem Embryo von 22 mm Kopfsteisslänge, der aus dem Ende des zweiten Monats stammte, Serienschnitte senkrecht zur Längsaxe des Thorax. Dieser Embryo weist zufällig rechterseits deutlich einen Lob. inf. acc. auf. Der in Fig. 5 bei etwa 80facher Vergrösserung abgebildete Schnitt geht direct oberhalb der Kuppe des Zwerchfells vorbei, oder genauer ausgedrückt geht derselbe durch die obersten Schichten der Zwerchfellkuppe rechts; im Schnitt sind aber die, dem Zwerchfell zugehörigen kleinen Partikel herausgefallen. Man sieht hier sehr deutlich den Ansatz der Pleura am Mediastinum, beziehungsweise das Lig. pulmon. (L. p.) neben der Speiseröhre (Oe.), vor der Vena azygos, (V. a.) hinter der in den rechten Vorhof (A) einmündenden Vena cava inf. (V. c. i.). Vor diesem Ansatz geht der Contour des Lob. inf. acc. mit einem nach vorn convexen Bogen nach aussen und endet, wieder nach hinten verlaufend blind im Schnitt durch den Unterlappen. In der Zeichnung ist der Lappen nur durch starke Ausbildung der zungenförmigen Spitze angedeutet; an zwölf auf einander folgenden Schnitten lässt sich die Einkerbung deutlich verfolgen. Der gezeichnete Schnitt ist, vom unteren Ende des Lappens gerechnet, der fünfte. Von der Einkerbung geht der gerade Rand, welcher

dem Mittellappen anliegt, direct nach aussen. Es ist dies der spätere mediane Rand des Unterlappens, welcher hier, wie bei allen jungen Embryonen, direct nach aussen verläuft, und erst nach und nach durch das Wachsthum der Lunge sich um einen Winkel von fast 90° nach innen dreht. Beim Untersuchen der auf einander folgenden Schnitte lassen sich die beiden Aeste des Herzbronchus, sowie sein Ursprung aus dem Stammbronchus deutlich sehen. Vor der Lücke, aus welcher die Zwerchfellkuppe herausgefallen ist, findet sich ein Stück des Mittellappens (L. m.).

An der linken Lunge dieses Embryo fehlt der Lob. inf. acc. völlig. Bei Durchsicht der Serienschnitte ist der II. Ventralbronchus leicht zu erkennen. Die übrigen vom Schnitt getroffenen Organe sind durch ihre Bezeichnungen leicht erkennbar.

Ich lasse nun eine statistische Uebersicht über das Vorkommen des Lob. inf. acc. bei den 105 von mir untersuchten Lungenpaaren folgen:

1. Ganz ausgebildet war der Lappen	rechts	15 mal	
	links	13	-
2. Nur angedeutet war der Lappen	rechts	31	-
	links	37	-
3. Nicht vorhanden war der Lappen	rechts	59	-
	links	55	-
		210 mal.	

Also unter 105 rechten Lungen war der Lappen 46 mal vorhanden oder angedeutet = 43,81 pCt.

Unter 105 linken Lungen war der Lappen 50 mal vorhanden oder angedeutet = 47,6 pCt.

Unter 210 Lungen, links und rechts zusammen 96 mal vorhanden oder angedeutet = 45,71 pCt.

Doppelseitig vollständig ausgebildet war der Lappen	3	mal.
Doppelseitig angedeutet	15	-
Doppelseitig fehlend	37	-
Rechts vollständig ausgebildet, links angedeutet . .	7	-
Links vollständig ausgebildet, rechts angedeutet . .	3	-
Rechts vollständig ausgebildet, links fehlend . . .	6	-
Links vollständig ausgebildet, rechts fehlend . . .	6	-
Rechts angedeutet, links fehlend	12	-
Links angedeutet, rechts fehlend	16	-

Aus dieser Tabelle ist ersichtlich, dass der Lob. inf. acc. sowohl links wie rechts vorkommt, links unter meinen 105 Fällen etwas häufiger als rechts: bei einer anderen Serie von 100 untersuchten Lungenpaaren würde vielleicht das Verhältniss umgekehrt sein. Jedenfalls darf man annehmen, dass er beiderseits ungefähr gleich häufig angetroffen wird.

Bei vergleichenden Messungen des Umfanges des Herzbronchus und des inneren Astes des II. linken Ventralbronchus (der Umfang wurde an den aufgeschnittenen Bronchen gemessen) erhielt ich folgende Resultate:

Alter	Geschlecht	Umfang in mm des		
		Herzbronchus	II. linken Ventralbronchus	inneren Astes des II. linken Ventralbronchus
50 Jahre	männl.	13	19	13
81 -	weibl.	13	17	12
52 -	männl.	12	16	12
63 -	weibl.	14	17	13
52 -	männl.	13	18	12
5 -	-	6	12	5
52 -	-	8	17	8
62 -	weibl.	13	16	12
71 -	-	8	16	7
52 -	männl.	8	16	8
16 Tage	weibl.	5	5	3
75 Jahre	-	10	19	9
53 -	männl.	9	17	9
3 -	weibl.	6	10	5
3 -	männl.	7	30	6
9 -	-	8	15	5
2 -	-	5	9	5
82 -	weibl.	8	16	7
29 -	-	8	14	7
67 -	-	9	17	8
74 -	männl.	9	16	8
14 -	weibl.	7	13	6
79 -	-	8	16	8
1 Mon.	-	5	8	4
77 Jahre	männl.	9	16	9
3 -	weibl.	6	10	5
4 -	-	6	9	5
63 -	-	9	16	8
66 -	männl.	9	16	8

Alter	Geschlecht	Umfang in mm des Herzbronchus	Umfang in mm des II. linken Ventralbronchus	Umfang in mm des inneren Astes des II. linken Ventralbronchus
57 Jahre	männl.	8	16	7
4 -	-	6	11	5
5 -	weibl.	6	10	5
41 -	-	8	15	7
25 -	männl.	8	15	7
32 -	weibl.	9	15	8
4 -	männl.	8	13	7
27 -	-	9	18	7
90 -	-	10	18	9
28 -	weibl.	7	18	6
63 -	männl.	9	18	8
1 -	-	6	9	5
3 -	-	6	11	6
2 Mon.	-	6	8	5
71 Jahre	weibl.	10	18	10.

Aus vorstehender Tabelle von vergleichender Messung der genannten Bronchen an 44 Menschenlungen geht hervor, dass 34mal der Herzbronchus weiter gewesen ist als der innere Ast des II. linken Ventralbronchus, 10mal gleich, nie grösser wie ich schon auf S. 7 erwähnt habe.

Bevor ich schliesse, muss ich noch einer weiteren Arbeit über Lungenanatomie Erwähnung thun. Dieselbe findet sich im Archiv für Anatomie und Physiologie. Jahrgang 1892 (Ueber den Bau der menschlichen Lunge von C. Hasse).

Hasse führt zuerst die Hauptergebnisse der Aeby'schen Arbeit und die von einander abweichenden Ansichten von Aeby und His betreffend Herzbronchus, ferner die Resultate der oben besprochenen Arbeit von His an. Ferner beschreibt er genau die Verzweigungen der Seitenbronchen und deren Verlauf in den ihnen zukommenden Bezirken. Ich führe hier wörtlich an, was er über den Herzbronchus und den seiner Ansicht nach ihm entsprechenden Bronchus der linken Lunge sagt:

„Der Herzbronchus entspringt ½ cm unter dem I. hyparteriellen Seitenbronchus rechts, innen vorn am Stammbronchus und verläuft steil nach abwärts und vorn, und zugleich etwas mehr nach innen, um sich dann in einen vorderen inneren und hinteren äusseren Nebenbronchus zu theilen. Die inneren Aeste dieser beiden Bronchen verlaufen stark medianwärts concav, nach abwärts, während die äusseren weniger steil und nach vorn gehen. Es ist der innere vordere Theil des rechten unteren Lungenflügels,

welcher dem Herzen anliegt, der von ihm versorgt wird, und so erklären sich auch die inneren Krümmungen.

Der I. hyparterielle Bronchus links theilt sich in 2 Nebenbronchen, einen stark hakenförmigen nach oben gekrümmten hinteren oberen (entsprechend dem eparteriellen Bronchus rechts) und einem in der Richtung des Seitenbronchus weiter gehenden vorderen unteren.

Der vordere untere Nebenbronchus theilt sich in einen äusseren oberen und inneren unteren Ast. Der erstere entspricht dem Bronchus des rechten Mittellappens. Der innere untere entspricht dem Herzbronchus, weil die Ausbreitung und die Art des Verlaufs in den vorderen seitlichen und inneren, um das Herz sich herumschlagenden Theilen des oberen Lungenflügels mit der Lingula dieselbe ist. Da His nun nachgewiesen hat, dass der Herzbronchus eine eigene, frühzeitig auftretende und dem Stammbronchus des rechten unteren Lungenflügels angehörende Bildung ist, welche der linken Seite nicht zukommt, so kann man annehmen, dass die entsprechenden Theile des unteren Lungenflügels rechts, auf der linken Seite mit dem oberen Lappen verbunden sind. Das Verhältniss lässt sich aber auch so ausdrücken, dass, wie der linken Lunge ein oberer, eparterieller Lappen fehlt, derselben im unteren Lappen der Herzabschnitt fehlt. Thatsächlich verhalten sich die Dinge, wie folgt:

Der obere Lappen der linken Lunge ist gleich dem mittleren rechten und dem Herzabschnitt des unteren Lappens rechterseits. Der untere Lappen der linken Lunge ist gleich dem unteren Lappen der rechten Lunge, abzüglich das Verbreitungsgebiet des Herzbronchus. Da nun der obere Lappen der rechten Lunge vollkommen eigenthümlich ist, so folgt aus Allem, dass alle Lungenlappen asymmetrisch sind, demnach müssen auch die Hauptfurchen der Lunge asymmetrisch sein, und zwar muss, da der obere Theil der rechten Lunge mehr umfasst, als die linke, die Hauptfurche rechts hinten tiefer stehen, als links, vorn dagegen höher, weil der Herzbronchus dem unteren rechten Lappen zukommt, dem linken dagegen fehlt."

Ich habe diese Theorie Hasse's hier wörtlich wiedergegeben, weil ich versuchen möchte, dieselbe zu widerlegen. Auf Grund der bei meinen Lungenuntersuchungen gefundenen und in vorliegender Arbeit besprochenen Resultate, muss ich im Gegensatz zu Hasse annehmen, dass, wenn man überhaupt an den asymmetrischen Lungen einen, dem Herzbronchus und dessen Verzweigungsbezirk entsprechenden Bronchus linkerseits suchen will, der innere Ast des II. Ventralbronchus und nicht der Bronchialast des I. linken Ventralbronchus, welcher den Zungenlappen des linken Oberlappens versorgt, am besten entsprechen würde, oder dass, anders ausgedrückt, der linke Lobus inferior accessorius dem Herzlappen der rechten Lunge gleichbedeutend

ist. Es wird jedenfalls dem Leser, wenn er die Abbildungen betrachtet, meine Ansicht, dass zwei symmetrisch gelegene Lungentheile einander eher entsprechen, als zwei so asymmetrische, wie Herzlappen und Zungenlappen, plausibler erscheinen, als die Hasse'sche Theorie.

Einen Beweis für meine Ansicht glaube ich auch im Thierreich gefunden zu haben. Aeby erwähnt bei dem Nager Coelogenys Paca einen linksseitig vorkommenden Herzlappen, ohne denselben genauer zu beschreiben. Mir ist nun freilich dieses Thier nicht zugänglich gewesen, dagegen habe ich constant beim Meerschweinchen an der linken Lunge einen dem Herzlappen symmetrisch liegenden, dem Bezirk des Unterlappens angehörenden Lappen gefunden, welcher grosse Aehnlichkeit mit dem Herzlappen hat. Er ist immer kleiner als der Herzlappen, gewöhnlich nur halb so gross, seltener nimmt er $\frac{2}{3}$ des Raumes des Herzlappens ein (Fig. 6). Während nun bei den Thieren, welche einen Herzlappen besitzen, der Stiel desselben durch einen engen Schlitz zwischen Vena azygos und Vena cava in die hinter dem Herzen und zwischen Herz und Zwerchfell gelegene Ausbuchtung des rechten Pleurasackes geht, also der Herzlappen in einem besonderen Sack liegt, befindet sich der entsprechende Lobus inferior accessorius linkerseits mit der linken Lunge gemeinsam im linken Pleurasack.

Bei einem Meerschweinchen habe ich das Zwerchfell entfernt und habe die Topographie der Basis des Thoraxraumes in doppelter Grösse zeichnen lassen. Auf dem betreffenden Bilde sieht man die dem Zwerchfell anliegenden, der Zwerchfellconcavität entsprechenden Organe der Brusthöhle: vorn das Herz (H) zu beiden Seiten die Basis von Ober-, bezw. Mittellappen und Unterlappen beider Lungen (L. s., L. m. und L. i.), hinter dem Herzen die Schnittfläche des vom Zwerchfell abgeschnittenen Herzlappen-Pleuralsackes (P. l.), welche durch doppelte Contouren kenntlich gemacht ist, während der Sack in Wirklichkeit aus einem sehr dünnen Häutchen besteht. Im Inneren dieses Sackes sieht man die Basis des Herzlappens (L. c.), welche mit der Unterfläche der Ober- und Unterlappen zusammen die der Zwerchfellconvexität aufsitzende gleichmässige Concavität bildet. Lateral vom schmalen hinteren Ende des Herzlappens

geht die Vena cava (V. c.) nach oben und verläuft in einer Rinne an der rechten Herzlappenfläche extrapleural bis zu der Einmündung in den rechten Vorhof.

Während nun der eigentliche Herzlappen rechts vom Herzbronchus versorgt wird, giebt linkerseits der II. Ventralbronchus seinen ersten Seitenast an den, dem Herzlappen entsprechenden Lobus inferior accessorius ab. Dieser Bronchialast entspringt aus dem II. Ventralbronchus nahe dem Ursprung desselben aus dem Stammbronchus, und zwar constant in der gleichen Weise. Bei etwa 20 darauf untersuchten Meerschweinchenlungen habe ich nie eine Unregelmässigkeit bemerkt. Nie ist mir aber bei den von mir untersuchten Lungen anderer Thiere: Kaninchen, Hund, Katze, Rind u. s. w. dieser Lob. inf. acc. zu Gesicht gekommen.

Aus meinem in dieser Arbeit niedergelegten Untersuchungsresultaten ziehe ich nun folgende Schlüsse:

1. Der Lobus inferior accessorius ist ein ziemlich constantes, nahezu in der Hälfte der Lungen vorkommendes Gebilde beider Lungen.

2. Der Lobus inferior accessorius wird rechts constant vom Herzbronchus allein versorgt und entspricht deshalb genau dem Herzlappen der Thiere.

3. Der Lobus inferior accessorius wird links immer vom inneren Ast des II. Ventralbronchus versorgt.

4. Der Herzbronchus ist ein selbständiger, nur rechtsseitig vorkommender Seitenbronchus.

5. Die Verzweigung des Bronchialbaumes geschieht nach streng monopodischem Typus.

Nachtrag zu Anm. 2 S. 1.

Ein dritter Fall wird in der Berliner klinischen Wochenschrift, Jahrgang 1878, No. 27, S. 401 kurz erwähnt. C. Ruge demonstrirte neben anderen Präparaten in der Sitzung der Gesellschaft für Geburtshülfe und Gynäkologie vom 12. März 1878 ein Präparat, über welches a. a. O. wörtlich Folgendes geschrieben steht:

„Herr Ruge demonstrirt eine dritte Lunge, die sich bei einem Neugebornen links unten in keiner Verbindung mit der normalen Lunge oder der

Bronchien gefunden hatte. Sie besteht aus gewöhnlichem Lungengewebe und bezog ein Gefäss aus dem VII. Intercostalraum."

Erklärung der Abbildungen.

Tafel I.

Fig. 1. Rechte Lunge eines an Herzfehler gestorbenen 40jährigen Mannes mit vollständig ausgebildetem Lobus inf. acc. ($\frac{1}{3}$ natürlicher Grösse).

Fig. 2. Rechte Lunge einer an Herzfehler gestorbenen 50jährigen Frau mit theilweise ausgebildetem Lobus inf. acc. ($\frac{1}{3}$ natürlicher Grösse).

Fig. 3. Linke Lunge eines an Croup gestorbenen 1jährigen Kindes mit ausgebildetem Lobus inf. acc. (natürliche Grösse).

Fig. 4. Halbschematische Zeichnung des menschlichen Bronchialbaums nach Aeby (Trachea und Stammbronchen leicht schattirt).

Fig. 5. Schnitt durch einen Embryo von 22 mm Kopfsteisslänge, senkrecht der Längsaxe des Thorax (bei etwa 80facher Vergrösserung).

Fig. 6. Topographie der Brustorgane bei einem Meerschweinchen nach Entfernung des Zwerchfells (doppelte natürliche Grösse).

Die Buchstaben bei den Abbildungen bedeuten: L. i. a. Lobus inferior accessorius. L s, L m und L i Ober-, Mittel- und Unterlappen. c Herzbronchus. B rechter, B^1 linker Stammbronchus. ep eparterieller Bronchus. v^1, v^2, v^3, v^4 erster, zweiter, dritter, vierter Ventralbronchus. d^1, d^2, d^3, d^4 erster, zweiter, dritter, vierter Dorsalbronchus. L p Ligamentum pulmonale. z Zungenlappen. c^1 innerer Ast des II. linken Ventralbronchus. P Arteria pulmonalis. H Herz. A Rechter Vorhof. V. c. i. Vena cava inferior. V. a. Vena azygos. Oe Oesophagus. Ao Aorta descendens. m. sp. Rückenmark. ch Chorda dorsalis. L. c. Herzlappen. P. c. Pleurasack des Herzlappens, vom Zwerchfell abgeschnitten, Schnittfläche doppelt contourirt. L. i. a. s. linksseitiger, dem Herzlappen entsprechender Lobus inf. acc.

(Separatabdruck aus Virchow's Archiv für pathologische Anatomie und Physiologie und für klinische Medicin. 152. Band. 1898.)

Druck und Verlag von Georg Reimer in Berlin.

Fig. 1. 1/3

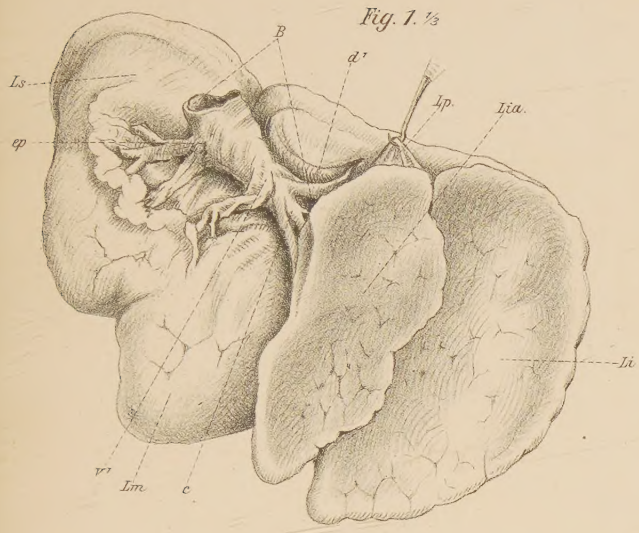

Fig. 2. 1/3

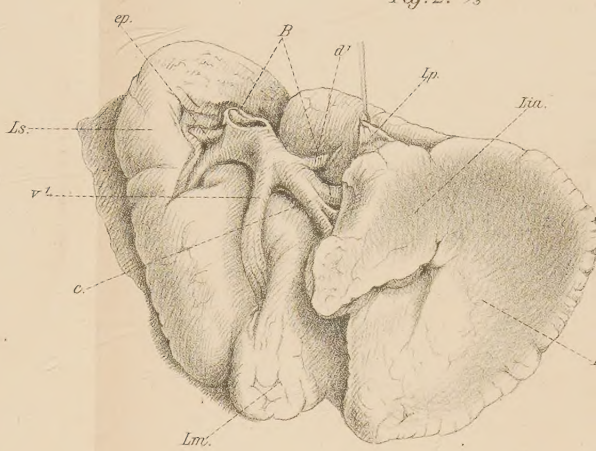

Fig. 4. 3/4

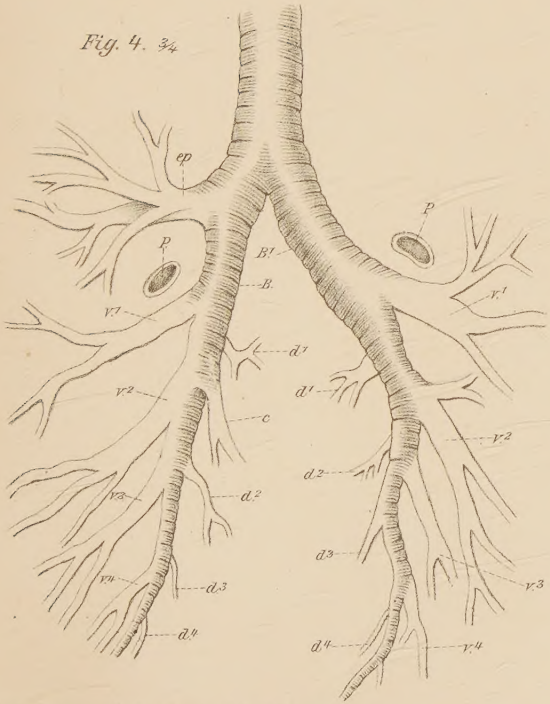

Fig. 5. 1/2

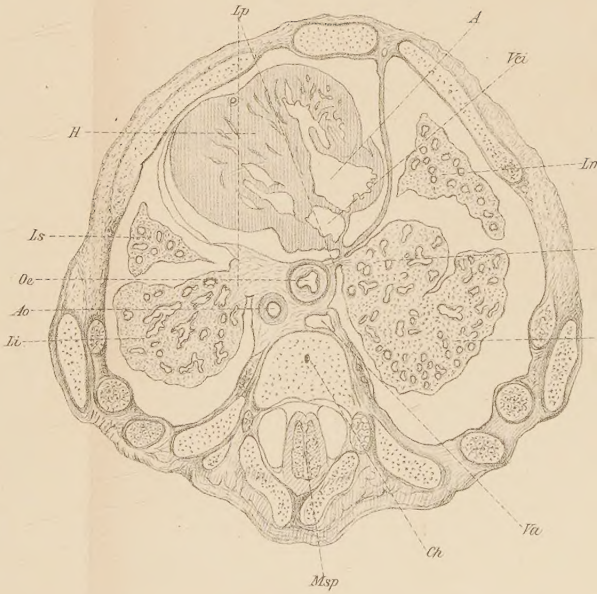

Lith. Schrage Lith. Inst. Berlin

Fig. 3.

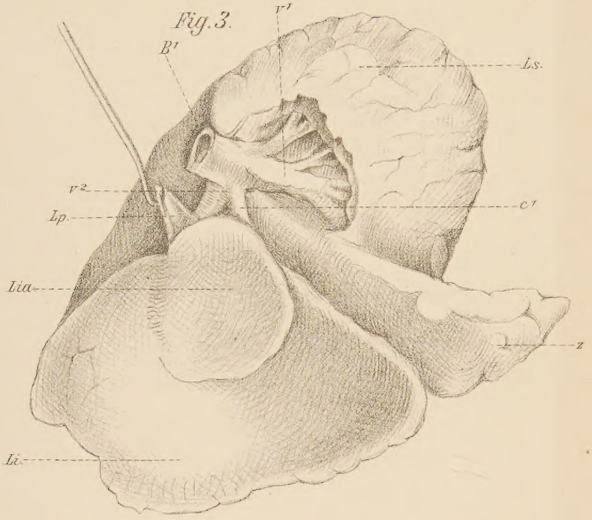
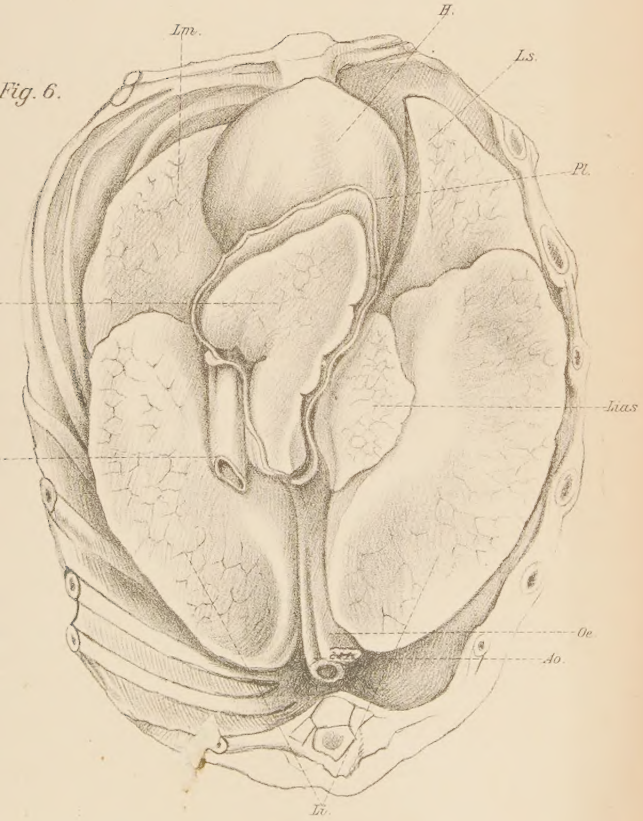
Fig. 6.